Histologische Studien über Hyperplasien des Zementes

Inaugural-Dissertation

verfaßt und einer Hohen medizinischen Fakultät der Bayer. Julius-Maximilians-Universität Würzburg zur Erlangung der Doktorwürde für Zahnheilkunde

vorgelegt von

Eduard Boeck

aus Münnerstadt.

Buchdruckerei Popp, Würzburg, Sanderstraße 27.

Würzburg 1931.

Digitized by the Internet Archive
in 2026

https://archive.org/details/IA40153309_0001

Referent: Professor Dr. Joseph Münch.

Histologische Studien über Hyperplasien des Zements.

Die Histopathologie der harten Zahngewebe und der Zahnpulpa in ihrer Beziehung zur Caries ist von jeher so emsig durchforscht worden, wie kein anderes Gebiet der Zahnheilkunde, daß wir heute über diesen Prozeß bis ins einzelne vollkommen im Klaren sind. Dagegen erfuhren die harten Neubildungen der Pulpa und der Wurzelhaut erst in den letzten Jahrzehnten eine eingehendere Würdigung von histologischer Seite, obwohl gerade diese Gebilde ebenso klinisch bedeutungsvoll, wie histologisch interessant sind. Erst die Arbeiten von Münch, Fischer, Euler, Hesse u. a. und speziell die über pathologische Veränderungen des Zementgewebes von Shimamine, Gottlieb, Praeger, Bauer, Münch u. a. die Erforschung der Wurzelverwachsungen, der Replantation, der chronischen Wurzelhautveränderungen, der Paradentitis, kurz der gesamten Pathologie des Paradontiums, haben hier einige Klarheit gebracht.

Sehr mannigfach sind die pathologischen Vorgänge am Zementmantel. Als Ausgang resultiert gewöhnlich ein Defekt, Gewebsverlust, oder eine Gewebsvermehrung, Erscheinungen, die unter die Begriffe der Resorption und Apposition, speziell am Zement der Hyperplasien fallen.

Die allgemeine Pathologie versteht unter Hyperplasie die die Norm überschreitende Vergrößerung eines Organes (oder Gewebes) auf der Basis einer numerischen Zellvermehrung, unter Hypertrophie eine Massenzunahme durch Vergrößerung der Elementarbestandteile, der Zellen. Es handelt sich also bei den zu beschreibenden Zementveränderungen, wie später ersichtlich, um Hyperplasien, da die Massenzunahme des Zements nicht etwa durch Vergrößerung der schon vorhandenen Zellen, sondern durch Zementproduktion proliferierender Periodontiumszellen bedingt ist. Die in der Literatur noch geführten Ausdrücke Exostosen, Hyperexostosen sind, wenn sie lokale kugelige Zementauflagerungen an der Zahnwurzel bezeichnen wollen, histologisch irreführend, ebenso bezeichnet das Wort Hypercementitis eher den entzündlichen Reaktionszustand der Wurzelhaut als die Zementneubildung; viel besser charakterisieren noch die Benennung Hypercementose und die von Shimamine eingeführte Bezeichnung „sekundäres Zement" den Prozeß.

Die klinische Bedeutung der Hypercementosen liegt einerseits in der Erschwerung der Entfernung des betreffenden Zahns, in den oft durch sie bedingten schweren Neuralgien, anderseits in dem Wiederfestwerden lokkerer, fakturierter, replantierter, reserzierter und paradentitischer Zähne.

In dieser Arbeit soll nur die Pathohistologie dieser Zementveränderungen berücksichtigt werden.

Bevor näher auf die Struktur und Genese der Zementhyperplasien eingegangen wird, erscheint es angezeigt, Entwicklungen und Bau des primären Zements kurz zu streifen, zumal beim Studium histologischer Bilder gerade beim Zahn die Berücksichtigung der Ontogenese manch wertvollen Fingerzeig für die Beurteilung sekundärer Veränderungen liefert.

Bei der Betrachtung der Entwicklung des Zements zeigt es sich, daß das Zement die Matrix mit zwei weiteren Gewebsarten teilt: Mit dem Periodontium und dem Alveolarknochen, Beweis genug, um die Untrennbarkeit von Wurzelhaut, Zement und Knochen beim Studium hier wirkender path. Prozesse darzutun. Gemeinsame Matrix ist das Zahnsäckchen.

Das Zahnsäckchen, als mesodermale Verdichtung, hat sich im Anfang der übrigen Zahnanlage fernegehalten. Nach Fertigstellung der Krone und

des betreffenden Wurzelteils verdichtet es sich mehr und mehr und legt sich dem Dentin der Wurzel, die Epithelscheide durchbrechend, an. Aus dem ursprünglichen Zahnsäckchen ist die Wurzelhaut geworden. Größere, ovale und rundliche Zellen legen sich pallisadenförmig an die Dentinfläche, die Zementoblasten. Diese sondern eine homogene Masse ab, unter dem Wachstumsdruck nimmt diese Vorzementstufe fibrilläre Struktur an. Nach G. Fischer durchsetzen die Sharpeyschen Fasern die Maschen des zarten epithelialen Netzes, inserieren im Dentin und bilden dann unter fortgesetzter Verdichtung eine gleichartige Schicht, das Zementgrundgewebe. Dann verkalken diese Bindegewebsfasern an ihrer Basis zu einer einheitlichen Zementsubstanz. Die unverkalkte Zementschicht entspricht dem Praedentin. Nach Weber erhält das die Dentinwurzel umgebende Bindegewebe durch Umänderung seiner Struktur wabigen Bau. Aus dem gebildeten Syncitium wandern Kernplasmamassen ab als Zementoblasten. Die Verkalkung erfolgt (nach Weber) nicht durch Sekretion der Zementoblasten von Kalk (im Gegensatz zu Shmamine), sondern die Zementoblasten sind lediglich Bildner der Grundsubstanz. Die Kalkausfällung erfolgt durch physikochemische Veränderung der Zellatmung. Ebenso kommt Bock durch histologische Untersuchungen zur Ansicht, daß die Bildung des primären Zements dieselben Vorgänge hat wie die Genese des bindegewebigen Knochens. Auch dem sekundären Zement schreibt er dieselbe Entstehung im Gegensatz zu Shmamine (siehe unten), zu: Bildung eines wabigen Gewebes mesenchymaler Struktur, Loslösung von Kernplasmamassen, Differenzierung der ursprünglichen Bindegewebszellen zu Zementoblasten. Diese werden aber beim Faserzement nicht in die Grundsubstanz eingemauert.

Die Fibrillen des primären Zements sind senkrecht zur Zahnoberfläche gerichtet. Das Praezement verkalkt und wird strukturlos. Mit der fortschreitenden Anlagerung von Zement bleibt jedoch ein schmaler Zug unverkalkten (helleren) Zementgewebes (Praezement) in der Nähe der Zementoblasten bestehen. Genau wie bei der Dentinbildung werden Zementoblasten durch das neuangelagerte Gewebe zurückgedrängt und nicht wie die Osteoblasten im produzierten Gewebe eingeschlossen. Hierin liegt ein wichtiger Unterschied gegenüber der Osteogenese. Die Zementschicht bedeckt den Zahnhals sehr dünn und ist diesem oft spornförmig aufgelagert. Nach van Kirks Untersuchungen ragt in der Mehrzahl das Zement an der Zahnfleischlinie in dem Schmelz über, besonders bei Backenzähnen. In 25 Proz. Fälle trafen die Gewebe an der Verbindungslinie zusammen. Schmelz dringt sehr selten ins Zement vor. In einem Zehntel seiner untersuchten Zähne fand der Autor, daß Schmelz und Zement nicht zusammentrafen, wodurch das Dentin frei zutage lag. Diese Erscheinung wurde besonders an Frontzähnen beobachtet. Die stärksten Zementlagen fand ich stets an der Wurzelspitze und in der Birfurkation mehrwurzeliger Zähne. Zahnbein und Zement sind ohne jede Vereinigung aneinander gelagert, die Grenzlinie ist glatt. Die Dentinkanälchen endigen frei in der Körnerschicht. Haversche Kanäle fehlen auch dem unten beschriebenen hyperplastischen Zement.

Das lamelläre (zementkörperchenhaltige Zement ist kein primäres, sondern sekundäres Zement, das später betrachtet werden soll. Knochenähnlichkeit). Shmamine fand im primären Zement feine fibrillenähnliche Züge, die er als Saftlücken auffaßt und mit der Ernährung des Zements im Zusammenhang bringt.

Nach Fischer können Sharpeysche Fasern unverkalkt bleiben, mit den Dentinkanälchen kommunizieren und wichtige Beziehungen zur Diffussion von Ernährungssäften aus der Pulpa nach der Wurzelhaut durchs Zahnbein und Zement haben. Shmamine bestreitet diese Deutung.

Im primären Zement finden wir feine leimgebende Fibrillen, senkrecht zur Dentinoberfläche, ca. 5 mm im Durchmesser (Zellen fehlen). An der Wurzelspitze finden sich öfter mehrere Lagen aber ohne Zellen. (Zement und Knochengewebe haben wohl ähnlichen Aufbau, sind aber nicht dasselbe, trotzdem beide Gewebe ja ursprünglich von Zellen des Periodontiums ausgehen. Das schmale Zementband am Zahnhals läßt sich ohne

weiteres vom Knochengewebe durch die typische senkrechte Faserung, Fehlen von Körperchen und Haverschen-Systemen unterscheiden.) Ernährung erfolgt durch die Sharpeysche Fasern. — Shmamine fand im Haematoxeosin-gefärbten Präparat tiefblau gefärbte Bündel, senkrecht zur Oberfläche gerichtet. Da sich Fibrillen mit Eosin rot färben, schließt er auf kalkhaltige oder Kernsubstanzen. Nach der von ihm modifizierten Thioninmethode fand er in der Grundsubstanz des dünnen Zements punktförmige Linien, die er als lückenartiges Kanalsystem auffaßt, dem er eine Bedeutung für die Ernährung des Zements zuspricht.

Eine Gegenüberstellung von Zement und Dentin hinsichtlich des Gehalts an anorganischen Substanzen ergibt, daß das Zement mit 32,24 Proz. rund 4 Proz. mehr organische Bestandteile hat, wie das Zahnbein. Der Knochen hat 32 Proz. Es ist ihm also in dieser Beziehung das Zement fast gleich.

Zwei Arten von Zementsubstanz können wir am Zahn feststellen. Die eine wird dadurch charakterisiert, daß sie frei von Zelleinschlüssen ist und eine regelmäßige, radiär verlaufende Fibrillenanordnung aufweist. Sie bedeckt stets das koronare Drittel der Wurzel, dehnt sich aber sehr oft über die beiden anderen Drittel, hier gewöhnlich als unterste von mehreren Lagen bis zur Wurzelspitze aus.

Die zweite Art von Zement erhält durch die mehr oder minder zahlreichen Zementhöhlen bzw. Zellen, sowie durch ihren lamellären Bau eine besondere Aehnlichkeit mit dem Knochen. Auch dieses Zement enthält zahlreiche Fribrillen, sie verlaufen aber anders, sind unregelmäßig angeordnet und im gesunden Zement wenig sichtbar. Man hat diesem Zement — der Knochenähnlichkeit halber — in der Literatur auch den Namen Osteozement gegeben. Makroskopisch läßt sich gewöhnlich diese zweite Art von Zement feststellen als eine deutliche Verdickung der Wurzel, also als diffuse, allmählich anhebende Auflagerung oder auch, als circumscripte, knopfförmige Auswulstung an der Wurzelfläche und am Apex.

Betrachtet man einen Schliff einer solchen Wurzel, so findet man, gewöhnlich scharf abgegrenzt vom normalen Zement, einen deutlichen lamellösen Anbau von Zementsubstanz, ähnlich den Haverschen Lamellen des Knochens, in konzentrischer Anordnung um das Wurzeldentin. Die einzelnen Lamellen sind getrennt durch Zwischenschichten, die sich als zarte Linien feiner oder stärker von den Lamellenbündeln abheben. In den Lamellen liegen Zementkörperchen, bald lang ausgezogen und spindelförmig, bald mehr rundlich, oder auch polygonal, stets versehen mit feinen Ausläufern, die senkrecht zur Lamellenrichtung gegen das Periodontium ausstrahlen. Nach der Pulpaseite senden sie kurze Ausläufer, die plötzlich in scharfer Knickung ihre Richtung gegen die Wurzelhaut einschlagen. Die Lage der Zementkörperchen ist parallel zur Lamellenrichtung, eine Erscheinung, die sich besonders gut bei den spindelförmigen beobachten läßt. Auffallend ist die bald geringere, bald stärkere Breite der Lamellen, die bald schärfere, bald mehr verwaschene Zeichnung der Zwischenlinien, der große Reichtum an Zementkörperchen in gewissen Schichten, die mit völlig körperchenfreien abwechseln. Eine Verbindung der Ausläufer dieser eingeschlossenen Zementoblasten untereinander ist gewiß; eine Kommunikation mit den angrenzenden Odontoblastenfasern des Dentins eine noch strittige Frage: Bödecker will eine direkte Verbindung der Protoplasmakörper des Zements mit den Dentinfasern beobachtet haben; v. Ebner, Walkhoff, Shmamine bestreiten das Vorkommen einer Kommunikation. Jedenfalls erscheint es fraglich, ob über die hindernde Barriere der Thomeschen Körnerschicht hinweg eine gegenseitige Vereinigung dieser protoplasmatischen Faserelemente eintreten kann.

Die mannigfachen Formen der Resorption und Appositionserscheinungen zwingen zu einer geeigneten Einteilung. Eine Klassifizierung nach der Lokalisation, nach der Art der Ausbreitung (diffus, circumscript) erscheint zu gezwungen. Auf der Suche nach einer Einteilung dürfte die histologische Struktur oder die Aetologie dieser Prozesse ein verläßlicher Wegweiser sein. Beide führen zu einem passenden Schema:

1. Einfache Auflagerung (gleichmäßige lamelläre Schichtung, ohne Veränderung [Resorption] des primären Zementmantels).
2. Komplizierte Form (ungleichmäßiger Lamellenbau, variante Körperchenfiguren, Resorptionserscheinungen am primären Zement und Dentin).
3. Freie Zementneubildung im Periodontium. Shmamine hat nach diesen Gesichtspunkten eine Einteilung gegeben:
    1. Idiopathische Form,
    2. Resorptionsform,
    3. Verwachsungsform.

Die zweite Form zeigt ganz andere histologische Bilder. Zum besseren Verständnis der histologischen Struktur soll zunächst auf die Entstehung und Pathobiologie dieser Erscheinungen eingegangen werden.

Resorption und Apposition am Zement setzen eine Veränderung des physiologischen Gleichgewichts der Zelle voraus im Sinne einer Stoffwechselstörung. Ursache dieser Störung ist ein Reiz. Verstehen wir mit der modernen Physiologie unter Reiz jede Veränderung der äußeren Lebensbedingungen und erinnern wir uns der Häufigkeit dieser Reize, welchen besonders das Zahnorgan infolge seiner anatomischen Lage ausgesetzt ist, so können wir uns die Mannigfaltigkeit der Gewebsreaktionen leicht erklären. Antwort des Organismus auf den Reiz ist die Reaktion. In unserem Falle kommt das Periodontium in den Reaktionszustand. Ist die Intensität des Reizes gering und chronisch (physologischer Reiz, Kaudruck) so treten die progressiven Momente der Reaktion in den Vordergrund. Es tritt Anbau von Zement auf. Eine Parallelerscheinung haben wir in der Bildung von Reizdentin in der Pulpa bei abgekauten Zähnen. Die Funktion des Kauorgans dient hier also als Reizauslöser. Uebersteigt der Reiz die physiologische Grenze, so wird die Reaktion im Zementgewebe (bzw. Wurzelhaut) — regressiv — progressiv. Neben Gewebsanbau tritt Abbau durch die mobilisierten Zementoklasten auf, das Gewebe wird quantitativ und qualitativ verändert. Als Reize dienen chemisch - bakterielle, physikalische, mechanische, traumatische, die gefolgt sind von einem irritativen oder entzündlichen Zustand der Wurzelhaut. Selbstverständlich ist die Vitalität des Periodontiums zur Bildung von Osteozement Voraussetzung.

Wie antwortet die Wurzelhaut auf den Reiz hinsichtlich der Bildung von hyperplastischem Zement? Darüber gibt uns das histologische Bild Aufschluß.

Bei Zähnen, die unter einem schwachen physiologischen Reiz standen, zeigt das Osteozement eine gleichmäßige lamellöse Struktur, keine Einschlüsse von Zementoblasten, keine Resorption der ersten Zementlage, fast gleichmäßigen Abstand und Verlauf der Zwischenlinien.

Nach Shmamine wird der auf die Krone auftreffende Kaudruck auf die Zellen des Periodontiums fortgepflanzt. Die Zellen, hart am Zement, werden nutritiv gereizt, vergrößern und teilen sich in runde und ovale Formen. Sie ordnen sich pallisadenförmig längs der Wurzel, werden zu Zementoblasten und sezernieren Kalk. Durch das eigene Sekret werden sie von der Wurzelfläche abgedrängt. Sie schrumpfen und werden wieder zu fixen Bindegewebszellen. Beim nächsten Reiz erfolgt derselbe Vorgang. Die Grenzlinien (Zwischenlinien) der Lamellen deuten also immer auf eine abgelaufene Reaktionsphase der Zementoblasten hin, während die Breite der Zementlamelle eine Reizwelle von bestimmter Dauer registriert. Bei derartig schwachem Reiz wird keine Zementzelle eingeschlossen.

Ist die Reizintensität stärker, so ändert sich das Bild. Es erfolgt wieder Säulenanordnung der Bindegewebszellen, Produktion von Zement; doch im Sekret der einen Zelle wird eine andere vielleicht weniger reaktionsfähigere, ungeteilte, eingeschlossen; die Lamellen werden breiter. Das histologische Bild zeigt die Lamellen unregelmäßig breit, Zementkörperchen gestreckt oder oval.

Shmamine beurteilt nach der Größe der Zementkörper die Schnelligkeit der Zementneubildung: bei raschem Einschluß bleibt den Zellen keine Zeit zum Schrumpfen, sie bleiben als große, gequollene Zementoblasten fest

im eigenen Sekret fixiert. Aus der Breite der Lamellenzwischenlinie läßt sich die Dauer der Ruhepause der Zementbildung ablesen.

Zusammenfassend läßt sich sagen: Das histologische Bild der Zementosen registriert exakt die Intensität und Dauer des Reizzustandes des Periodontiums. Schwache Reize bringen die Bilder einer regelmäßigen, fast gleichbreiten Lamellierung, mit feinen Begrenzungslinien, mit der Konvexität gegen die Wurzelhaut, ohne Zementkörperchen und ohne Resorption des Faserzements.

Treffen stärkere Reize die Wurzelhaut, so zeigt sie die Zementhyperplasie in Form von unregelmäßig breiten Lamellen, stärkeren und schwächeren Grenzlinien, und im Einschluß von Zementkörperchen der verschiedensten Form und Stellung.

Histologisch sehr interessant wird die Struktur dieser Gewebe, wenn neben der Apposition von Zement noch Resorptionserscheinungen zu beobachten sind. Betrachten wir die path. Vorgänge an den Geweben des übrigen Organismus, so sehen wir, daß speziell bei Entzündungen zwei Erscheinungen Hand in Hand gehen, die Resorption und die Reparation. Beide Vorgänge richten sich nach der Widerstandskraft des Körpers oder — lokal — nach der eines gewissen Gewebsbezirkes. Sie entscheidet darüber, ob der regressive oder progressive Vorgang überwiegt. Der progressive Prozeß bezweckt unter dem Bilde der Zellproliferation die Wiederherstellung (restitutio) oder wenigstens eine Ausflickung (reparatio) des geschädigten Gewebes. Hierher gehören das Narbengewebe oder, für unseren Fall besonders ähnlich, der neugebildete kallöse Knochen bei Knochendefekten. Die Struktur ist immer eine andere als das Primärgewebe. Es ist besonders charakteristisch für das Knochen- und Zementgewebe, daß hier — auf einen gesetzten Reiz hin — Resorption und Reparation typisch aufeinander folgen, sich ständig ablösen in der Reihenfolge: Reiz, Resorption, Reparation. Dabei kann die Reparation, wenn sie, wie es häufig am Zement eintritt, zu üppig neues Gewebe bildet, selbst wieder als Reiz wirken und nachfolgende Resorptionen auslösen.

Die Resorption an der Zahnwurzel trifft entweder den primären Zementmantel, oder die bereits bestehende Hyperplasie, oder erstreckt sich, als Zeichen einer besonders intensiven Schädigung, ins Dentin. Alle drei Vorkommen sind im histologischen Bild zu beobachten. (Siehe eigene Untersuchungen.)

Euler bringt ein schönes, instruktives Bild. Man erkennt deutlich in der mehrschichtigen Faserzementzone lakunäre Arrosionsbuchten mit der Konvexität gegen die Pulpa, vollgepfropft mit Zementoblasten, die hier als große, polynucleäre Riesenzellen erscheinen. Der Rand des resorbierten Zements ist wie abgeschnitten, zeigt in der einen Bucht eine schöne Rundung, in einer andern mehr zackigen, oft arkadenförmigen Verlauf. Die größte Lakune reicht bis in den normalen (hier dunkler gefärbten) Zementsaum. Die Wurzelhaut zeigt als Ausdruck der Entzündung starke kleinzellige Infiltration.

Tritt ein Sistieren der Resorptionsphase ein, so sucht der Organismus den Defekt wieder zu decken. Die Zementoblasten des Periodontiums leiten die Apposition ein. In scharfer Abgrenzung legt sich an die Resorptionslinie eine erste, undeutlich gezeichnete Lamelle neugebildeten Osteozements, der sich neue Lagen anschließen bis die Lakune gefüllt ist. Im Gegensatz zur einfachen Apposition, der keine Resorption vorausging, zeigen hier die Lamellen mit der Konvexität nach der Pulpa, verlaufen also parallel mit dem Resorptionsrand. Die Zwischenlinien sind bald fein, bald breit, ebenso wechseln schmale Lagen von Zement mit breiten Bändern ab. Wie oben erwähnt, deutet die wechselnde Breite der Lamellen die verschiedenen Reizphasen des Periodontiums an; demgemäß finden wir bei undeutlicher und verwaschener Zeichnung der Grenzlinien (was ja einer fortgesetzten, fast pausenlosen Attacke von Reizen entspricht) auch relativ große, oval oder polygonal geformte Zementkörper (Präparat III, siehe eigene Untersuchungen). Ihre Ausläufer haben nicht die typische Knickung und Richtung nach dem Periodontium, sondern ziehen radienförmig, sich verästelnd, ausein-

ander. Man findet sie dann dicht beieinander, das Zement scheint wie mit schwarzen Punkten übersät.

Einen merklichen Unterschied bieten demgegenüber die deutlich abgegrenzten Lamellen; hier finden wir die Zementkörper schmal und spindelförmig und vereinzelt. Der Einschließungsprozeß ging hier langsam vor sich, die Zementzellen waren bereits in Schrumpfung, auch zeigt ihr sporadisches Auftreten, daß der größte Teil der Zementbildner nach dem Periodont abgedrängt wurde.

Ein anschauliches Bild solcher Hyperplasien am Zement zeigt Euler. Hier läßt sich aus der exakten Abgrenzung der Hyperplasie die vorher erfolgte Resorption genau rekonstruieren. Die Resorption ging hier bis ins Dentin. Der zackige Rand, an dem die Dentinkanälchen wie abgeschnitten endigen, grenzt an eine wenig verkalkte Zementschicht, die deutlich pulpawärts ausbiegt. Auf diese Lage folgt eine breite gut verkalkte Lamelle, der sich die übrigen regelmäßig anschließen. Die Grenzlinien sind mittelbreit.

Eine Resorptionserscheinung im sekundären Zement mit nachfolgender Apposition zeigt sehr schön ein Präparat von Shmamine. Die Resorptionslinie überschneidet die Lamellen des Neuzements mit der konvexen Seite zur Pulpa, an die R-Linie legt sich eine körperchenreiche Lamelle, dann folgt eine deutlich ausgeprägte Zwischenlinie, an die sich die übrigen Lamellen genau bis zur Wiederherstellung der ehemaligen Wurzelkontur anschließen. Shmamine illustriert in diesem Bild die unterschiedliche Lage der Lamellen seiner idiopathischen und seiner kombinierten Form der Zementhyperplasien: Die Lamellen der Hyperplasien ohne vorausgegangene Resorption ziehen in konzentrischer Lage um die Wurzel, während die die Resorptionslücken ausfüllenden Lagen ihre konvexe Seite der Pulpa zeigen. Man kann also aus diesem Merkmal direkt schließen, ob der Apposition eine Resorption vorausging oder nicht.

Zusammenfassend ist zu sagen:

Aus der Struktur der Hyperplasie läßt sich stets die Natur des abgelaufenen Prozesses bestimmen. Hat eine Resorption vor der Apposition stattgefunden, so läßt sie sich ohne weiteres erkennen: Anhaltspunkte sind das deutliche Hervortreten der gezackten Arrosionslinie, die veränderte Lagerung der neugebildeten Lamellen, die mit der Resorptionslinie parellel laufen, also gegen die Pulpa konvex ausbiegen, ferner die Ueberschneidung des bereits vor der Resorption gebildeten hyperplastischen Zements durch die Resorptionslinie derart, daß die nachfolgende Apposition in ihrem Lamellensystem im deutlichen Winkel zur Lamellenanordnung der vor der Resorption erfolgten Apposition steht. Abgesehen von der groben Lamellenzeichnung weist das Zement noch eine feine, ebenfalls parallel zur Dentinoberfläche ziehende Schichtung auf, die durch die intermittierende Art der Verkalkung zu erklären ist.

Eine eigentümliche Erscheinung, die übrigens nicht allzuselten zu beobachten ist, ist das Vorkommen von wandständigem Osteozement im Wurzelkanal, ja sogar in der Kronenpulpa. Diese Beobachtung ist in der Literatur mehrfach beschrieben; u. a. von Euler, Hesse, J. Münch, Shmamine, Schlenker und Rywkind (siehe auch eigne Untersuchungen). Baume bestreitet das Vorkommen von Zement in der Pulpa.

Die Neubildung unterscheidet sich in nichts von dem der äußeren Wurzelwand aufgelagerten hyperplastischen Zement; man findet dieselbe lamellöse Struktur, mit und ohne Einschluß von Zementoblasten, deren Fortsätze hier nach der Pulpa ziehen, mit und ohne vorausgegangenen Resorption.

J. Münch zeigt das mikroskopische Bild eines Zahns, in dem fast zwei Drittel des Wurzelkanals mit Zement ausgefüllt sind; als interessanten Nebenbefund zeigt der Zahn einen Verbindungskanal Pulpa-Periodontium quer durch Dentin und Zement im unteren Wurzelteil. Euler demonstriert ein Bild, in dem im Wurzelkanal das Dentin durch hereingewuchertes Granulationsgewebe des Periodontiums tief arrodiert war (erkenntlich an der Resorptionslinie) und durch Bildung von hyperplastischen Zement wieder das frühere Lumen des Kanals hergestellt wurde.

Shmamine zeigt die Ausfüllung eines ganzen Wurzelkanals bis zur Kronenpulpa mit Osteozement. Daneben findet man im Zement zwei helle, scharf begrenzte Gänge. Shmamine erklärt diese Stellen als von Zement eingeschlossenes Wurzelhautgewebe, das in Serienschnitten deutlich eine Verbindung mit dem Periodontium, oder auch mit der Pulpa zeige. (Fistula cementi incompleta und completa, Shmamine.) Auch Walkhoff fand derartige Fisteln. Diese Fisteln haben eine klinische Bedeutung insofern, als sie bei völlig intakter Krone auftretende Pulpitiden, deren Ursache man früher als haematogen ansah, einwandfrei erklären lassen.

In der Frage, wie man sich die Entstehung des hyperplastischen Zements in der Pulpa zu erklären habe, sind die Ansichten geteilt. Die eine Gruppe der Autoren (Münch, Shmamine u. a.) hält an der periodontalen Entstehung fest, die andere (Euler, Schlenker, Rebel, Davis u. a.) sucht in der Metaplasie der Zelle eine Deutung.

Maßgebend für die Beurteilung dieser Frage ist der Zustand des Pulpengewebes. Eine nekrotische, atrophische oder gangränöse Pulpa kann kein Gewebe mehr produzieren. Darauf stützen sich die Anhänger der periodontalen Theorie. Tatsächlich fanden bei Hyperplasien des Zements im Wurzelkanal J. Münch die Pulpa atrophisch, Shmamine das Gewebe total gangränös.

In diesem Fall dringt vom Apex (oder von einem Seitenkanal) entzündliches Granulationsgewebe der Wurzelhaut in den Wurzelkanal und bringt durch Riesenzellen das Dentin zur Auflösung. Sistiert der Prozeß, so bilden die nutritiv gereizten Bindegewebszellen des Periodontiums nach Quellung und Mitose junges Zement. Die Riesenzellen verfallen, werden resorbiert oder bilden im Gewebe Kalkfänger, die dann den Kern zur freien Zementneubildung (Zementikel) abgeben. Der Einschluß der Zementoblasten erfolgt durch die Schnelligkeit der Kalkszernierung, sie können nicht mehr schrumpfen und werden zu Zementkörperchen oder sie werden, genau wie beim äußeren hyperplastischen Zement, abgeschoben und wieder zu fixen Bindegewebszellen.

Die anderen Forscher erklären sich die Bildung des Osteozements durch die Pulpaspindelzellen selbst im Sinne einer Metaplasie der Zellen derart, daß unter dem Zeichen der degenerativen Umwandlung fixe Bindegewebszellen der Pulpa junge Zellen bilden, die sich nicht mehr völlig differenzieren und schließlich, wie jedes Bindegewebe und wohl auch durch die veränderten Verhältnisse eine Umstimmung zur Knochen- und Zementproduktion erfahren. (Diese Theorie ist heute von den meisten Autoren verlassen.)

Euler betrachtet als Kriterium der echten Metaplasie den Beginn des Schwundes der Odontoblasten in der Krone und metapl. Zementanlagerung an die Wände der Kronenpulpakammer, während in der Wurzelpulpa noch Odontoblasten existieren. Dann wäre eine Beteiligung der Zellen der Wurzelhaut vollständig ausgeschlossen. Euler erklärt sich ebenfalls die Zementbildung so, daß die Pulpa von ihrem hohen Stande der Differenzierung heruntergedrückt ist auf das etwas niedrigere Niveau der Periodontaldifferenzierung; an Stelle der Dentinbildung tritt sozusagen die alltäglichere Leistung der (Knochen-)Zementbildung. Euler zeigt dann einen Zahn, in dem bei angeblich normaler Wurzelpulpa die Kronenpulpa vollständig mit Zement ausgefüllt ist.

Hesse setzt die Neubildung von Zement gar aufs Konto der Odontoblasten, die unter einer nervösen Umformung und infolge ihrer ontogenetischen Verwandschaft mit der Wurzelhaut (Mesoderm) befähigt seien, Zement zu bilden.

Die Meinungen gehen jedenfalls sehr auseinander; eine zwanglose Erklärung gibt die auf viele histologische Beweise gestützte Theorie der periodontalen Genese des Pulpenzementes, obwohl die metaplastische Theorie in anderen Geweben des Organismus viele Parallelen hat.

Wir kennen nun das pathologische Bild der Zementhyperplasien, auch über die einzelnen Entstehungstheorien sind wir orientiert. Jedoch ist noch eine Unter-Form der Hypercementose bekannt und erwähnenswert, es sind dies die freien Hartgebilde des Periodontiums, die — von Shmamine so

bezeichneten — Zementikel. Für den Praktiker gleich bedeutungsvoll (sie können Ursache schwerer Neuralgien sein) wie für den Histologen interessant stellen sie eine Analogie dar zu den niedrigorganisierten Dentikeln der Pulpa. In neuer Zeit haben sich Shmamine, Münch, Gottlieb eingehender mit diesen Gebilden beschäftigt.

Wie auch die Dentikel (abgesehen von den hochorganisierten, Münch) haben sie ihre Entstehungsursache in Stoffwechselstörungen im Gewebe, sei es, daß von diesen Störungen einzelne Zellen oder größere Zellkomplexe betroffen werden, sei es, daß ganze Gewebsbezirke schollen- oder spießförmige Verkalkungen zeigen.

Durch Störungen können die Zellen die Fähigkeit verlieren, die Kalksalze gelöst zu halten und so unter Erhaltung der äußeren Zell- bzw. Kernform verkalken oder es handelt sich um Abbauprodukte, die nun — verkalkt — für sich den Kern des Zementikels darstellen. Jede Nekrose wirkt im Organismus als Fremdkörper, die der Körper zu resorbieren oder isolieren sucht. Diese Isolierung versucht er durch bindegewebige Abgrenzung oder durch Verkalkung. Besonders die Verkalkung spielt bei der Nekrose eine große Rolle. Demgemäß zeigt der Bau der Zementikel zwei Arten. Die erste Form zeigt noch eine gewisse Struktur, eine feine Faserung und zementähnlichen Charakter, die zweite Form ist ein strukturloser, amorpher Kalkniederschlag. Oder wir finden den Bau des Zementikels zwiebelschalenartig, lamellös, oft mit mehreren Kernen, aber ohne Ausläufer, sodaß es sich nicht um Zementkörperchen handeln kann; diese Kerne können Reste von Riesenzellen, Rund- und Plasmazellen oder Histiocyten sein, die ja bei jeder chronischen Entzündung vertreten sind. Auch sollen die Malassezschen Epithelreste im Periodontium zum Ausgangspunkt einer solchen Kalkausfällung werden können.

Die in der Literatur gebräuchlichen Bezeichnungen freie, adhärente und interstitielle Zementikel sind, wie Euler mit Recht betont, nichts weiter als Zustandsbilder, da ja alle Zementikel in ihren ersten Entstehungsphasen als ilosierte Kalksausfällungen im Periodontium auftreten. Erst durch nachträgliche Verwachsung mit dem Wurzelzement entstehen die adhärenten oder durch Einschließung mit hyperplastischen Zement die interstitiellen Zementikel. Es entstehen so Konglomerate von Zementikeln verschiedener Größe, die das Bild einer Exzementose vortäuschen können. Erst die mikroskopische Betrachtung erklärt dann den wahren Sachverhalt, die scharfe Abgrenzung gegen das normale Zement und die mehr verwaschene Struktur gegenüber der circumscripten echten Hyperplasie. Euler bringt von einem ähnlichen Fall ein Bild.

Nur hingewiesen sei hier auf eine von Euler und Gottlieb gemachte merkwürdige Beobachtung, daß bei manchen Menschen Zementikel in geradezu erstaunlicher Menge sich finden können, ohne daß eine Erklärung dafür zu finden wäre. Es scheint so zu sein, daß einmal vorhandene Zementikel einen Reiz auf die Wurzelhaut ausüben im Sinne einer Anregung zur weiteren, fortgesetzten Bildung von Osteozementgewebe oder Kalksausfällungen im Bindegewebe des Periodontiums.

Euler bringt ein Bild, in welchem in anschaulicher Form die Bildung eines großen Zementikels durch Konglomerierung kleinerer, früher freier Zementikel demonstriert wird. Zementoblasten sind in der Regel im Zementikel nicht zu finden; dagegen ist eine fibrilläre Struktur bei den Formen, wo es sich nicht um einfache Kalksausfällungen um nekrotische (Kern-) Substanzen, sondern um Zementproduktion seitens gereizter spezifischer Zellen (Zementoblasten) handelt, stets anzutreffen. Die Tatsache, daß fast nie Zementkörperchen gefunden werden, kann vielleicht so erklärt werden, daß einerseits nur wenige Zementoblasten bei der Bildung eines (strukturierten) Zementikels aktiv tätig sind, daß es aber auch andererseits sich um eine viel weniger stürmisch verlaufende Gewebsreaktion handelt, wie etwa bei der Bildung breitlamelliger Hyperplasien an der Zahnwurzel, sodaß die Zementoblasten durch überrasche Sezernierung nicht eingeschlossen werden. Da ja strukturierte Zementikel fast stets mit Zementhyperplasien der Wurzel vergesellschaftet sind, ist wohl anzunehmen, daß die vereinzelten

Zementoblasten, die für die Entstehung der strukturierten Zementikel verantwortlich gemacht werden, versprengte oder vorzeitig von der Wurzelseite abgedrängte Zementzellen sind, die nun, irregulär im freien Periodontium, versprengt fibrilläres Osteozement produzieren.

Zusammenfassend wäre zu sagen, daß die Zementikel histologisch eine Parallele zu den niedrig organisierten Dentikeln der Pulpa darstellen, ja pathobiologisch auf dieselben Vorgänge zurückzuführen sind. Es kommt durch chronische Reize, wohl als Ausdruck einer trophischen Störung der Zelle, zur Ausfällung von Kalksalzen, dadurch bedingt, daß die Behinderung der Kalkausfällung in Wegfall kommt, oder eine degenerierte Zelle gibt den Anstoß zur Kalkumscheidung, die der Organismus auf diesem Wege zu eliminieren sucht. Zum Unterschied vom Pulpengewebe (abgesehen von den Odontoblasten) können sich im Periodontium durch Reizung der Gewebszellen, diese selbst an der Bildung zementoiden Gewebes beteiligen. Es laufen hier also regressive Vorgänge mit progressiven nebeneinander. Die Struktur der Zementikel ist lamellös (Mittelpunkt Kernkörper) bzw. fein gefasert (Fibrillen). Zementkörperchen sind äußerst selten zu finden.

Die bisher beschriebenen pathologischen Veränderungen am Zementmantel sind nicht nur an normal durchgebrochenen und ordnungsgemäß im Kiefer stehenden funktionstüchtigen Zähnen zu finden, Zähnen also, wo wenigstens einigermaßen durch den durch die Kaufunktion gesetzten Reiz die Natur des pathobiologischen Geschehens am Zement zu erklären und zu deuten ist, sondern wir finden derartige Zementanomalien auch an Zähnen, die vom Biß nicht getroffen werden (solchen ohne Antagonisten), Zahnkeimen und retinierten Zahngebilden. Die Fülle der histologischen Bilder ist hier sehr mannigfach, ihre Deutung schwierig und es ist zu begreifen, daß die verschiedenen Gewebsstrukturen zu vielerlei Erklärungsversuchen vonseiten der Autoren Anlaß gaben, die sich gegenseitig teilweise widersprechen.

Zilz fand an einem Zahnkeim (Paramolar) den Schmelz teilweise mit Zementgewebe überzogen im Zement zerstreut eingeschlossene Epithelzellen, die Reste des Schmelzepithels darstellen. In der Literatur über menschliche Zähne von Wedel (Path. d. Zähne) finden wir an verwachsenen Zähnen und in Analogie bei schmelzfaltigen Zähnen der Tiere als Regel, daß die Falten zwischen den einzelnen mit Schmelz bedeckten Abschnitten durch Zement ausgefüllt sind. Zilz erklärt sich die Zementhyperplasie am Zahnkeim so, daß die zerstreuten Epithelzellverbände dadurch, daß sie selbständiges Leben begonnen haben, den Knochen arrodieren und daß das vermittelnde Bindegewebe zum Schutze des für den Zahn notwendigen Knochens diesen mit einer Zementschicht umgibt und so den verbreiterten Periodontalraum durch Zementsubstanz zur Norm zurückführt. Die proliferierenden Epithelzellen werden vom Zement umschlossen und eingekapselt. Es handelt sich also hier um einen rein biologischen Vorgang ohne jeden äußeren Anreiz.

Kotanyi fand ebenso an retinierten Zähnen als Merkwürdigkeit Zementauflagerung am Schmelz, direkt anschließend ans Wurzelzement, gewisse Schmelzpartien davon frei; daneben durch Zement wieder gefüllte Resorptionen.

In neuerer Zeit macht sich (u. a. Gottlieb) eine Bewegung geltend, die von der Vitalität des Zements alle pathologischen Vorgänge der Trias Zement - Wurzelhaut - Knochen abhängig macht. Nur ein Zement von guter Vitalität kann nach der Ansicht Gottliebs den frühzeitigen Schwund des Alveolarknochens hindern; sinkt die Vitalität, dann schwindet der Knochen; erholt sie sich wieder, dann wird der infolge des Knochenschwundes verbreiterte Periodontalraums durch Zementapposition wieder verengert, geht sie vollständig verloren, dann erfolgt eine Tiefenwucherung des Epithels und Ueberkleidung des „nicht mehr plantationsfähigen" Zementes, woran sich die pathalogische Taschenbildung anschließt.

Mit Recht sagt Euler dazu, es sei hier darauf zu verweisen, daß ebenso, wie für die Bildung des Zements die Wurzelhaut allein in Frage

kommt, so auch in der Wurzelhaut in erster Linie der Ausgangspunkt für die Resorption gesucht werden muß, sei es daß ein ganz plötzlicher Abbau erfogt sei, oder daß auf dem Wege über die Wurzelhaut der beschriebene Stoffwechsel im Zement gestört wird und im dem so biologisch veränderten Zement der Reiz für die Resorptionsfähigkeit der Wurzelhaut liegt. An Stelle der Zementoblasten treten die Zementoklasten, beide aber sind Bestandteile der Wurzelhaut.

Gottlieb hält also den Zementanbau für den primären Vorgang; durch diesen Anbau angeregt, beginne das erst am Knochen liegende Bindegewebe mit Osteoidbildung.

Interessante Beobachtungen machte Gottlieb an Zementexostosen. Ein großer Teil dieser Gebilde entpuppte sich unter dem Mikroskop als Schmelztropfen, die nur oberflächlich mit hyperplastischen Zement überzogen waren und dadurch makroskopisch das Bild circumscripter Zementhyperplasien vortäuschten. Durch die Fähigkeit des inneren Blatts der Hertwigschen Epithelscheide, Schmelz zu bilden, kommt es zur Auflagerung von Schmelztröpfchen im koronaren Wurzelteil. Nach Gottliebs Anschauung ist der Periodontalraum gegenüber dem Schmelztropfen verbreitert. Der Bildungsreiz des Zements fehlt hier. Meist aber tritt dann das an den Tropfen anschließende Zement vikariierend ein. Demgemäß teilt er die Hyperplasien ein in solche zur Deckung von Schmelztropfen und in solche die durch Einkapselung aufgelöster Epithelzellverbände gebildet sind.

Eine wesentliche Rolle spielt das neugebildete Zement auch bei der Heilung von Zahnfrukturen. Gottlieb fand hier das Zement im Wurzelkanal, von eingewucherten Periodontium gebildet. Voraussetzung ist das Fehlen der Odontoblasten, da sonst eine Ablagerung von Zement an der Dentinwand unmöglich wird. Gottlieb faßt das (vom spezifischen Pulpengewebe entblößte) Dentin hier als reizspendendes Plantat auf, ähnlich wie die verkalkten Tuberkel der Lunge, die auch das Bindegewebe der Lunge zur Knochenbildung anregen können. Der Zustand des Bindegewebes (Entzündung oder nicht) gibt dann den Ausschlag zur Plantation bzw. zur Resorption.

Bauer stellte bei Brüchen eine Verwachsung loser Zementsplitter durch Osteoid mit dem Dentin fest. Im Gegensatz zu Gottlieb hält er es für gleichgültig, ob das Zement „lebt oder tot ist" (plantationspositiv oder -negativ). Die Regenerationsvorgänge beim Zement erfolgen nur durch die trophischen Reize funktioneller bzw. entzündlicher Einwirkungen aufs Keimgewebe. Bei nicht geschädigtem Haltestützapparat erfolgt die Regeneration bzw. Kallusbildung am abgesplitterten Zementstücke im Sinne der Herstellung eines physiologischen Periodontalraumes. Ist der Stützapparat der Zähne durch entzündliche Vorgänge gestört, so werden geänderte bzw. gesteigerte funktionelle Einwirkungen die Kallusbildung um die losgetrennten Zementteile stören. Die Zementsplitter werden vom Kallus vereinigt mit dem am Zahn gebliebenen Zement bzw. mit dem bloßgelegten Dentin (wie auch bei der Heilung von Knochenbrüchen selbst weitabgelegene Knochensplitter von dem wuchernden Kallusgewebe mit eingeschlossen werden, gleichgültig, ob sie tot sind oder nicht).

Der Anbau des Zements erfolgt auch nach Bauer, wie in der Entwicklung, nur im Sinne einer Anlagerung, selbst wenn das Dentin Resorptionen zeigt. Nur an Stellen, wo im Sinne Pommers unvollkommen lakunär resorbiertes Dentin vom Knochenzement überzogen wird, können stehengebliebene Dentinpfeiler zusammen mit in den Zementanbau einbezogenen Bindegewebsbündeln endoplasmatische Fortsätze vortäuschen, die aus dem Zement ins Dentin einstrahlen. Nicht selten sind die Sharpeyschen Fasern des Zements der Wurzelspitze unverkalkt und erscheinen dann im trockenen Schliff als Röhrchen vom Aussehen der Zahnbeinkanälchen. Treffen diese Röhrchen mit dem resorbierten Dentin zusammen, so entsteht das Aussehen, als ob Zahnkanälchen sich ins Zement fortsetzten.

Eingehende Untersuchungen über die Rolle des Reaktionszements nach der Wurzelspitzenresektion hat ebenfalls Bauer

angestellt. Sechs obere Eckzähne an drei ausgewachsenen Katzen wurden 1—6 Monate nach der Operation untersucht. Falls sterile Verhältnisse vorliegen, wird der Wurzelstumpf von neugebildeten Knochenzement überwachsen, als Produkt der knochenbildenden Zellen des Periostes bzw. Endostes und des fibrösen Markgewebes, ausgelöst durch den Reiz des Amputationsstumpfes. Nach Bauers Untersuchungen kommt es nicht zur knöchernen kallösen Vereinigung von Stumpf und Alveole. Die zementoide Verwachsung des Zahns, mit der Alveole, die anfangs besteht, wenn die Wundhöhle nicht zu groß ist, löst sich nach einiger Zeit wieder und es resultiert ein von einer Knochenzementschicht überzogener Amputationsstumpf, getrennt von der Alveole durch Bindegewebe, das im Laufe der Zeit die Struktur des normalen Periodonts annimmt.

Es liegt in der Natur des ganzen Prozesses der Zementhyperplasie, daß wir diese hauptsächlich vorfinden bei Zähnen, die langdauernden funktionellen Reizen ausgesetzt sind: bei abgekauten Zähnen. So fand Antoniotti Hyperplasien der abgekauten Zähne in 94 Proz. gegenüber nichtabgekauten. Bei gleichzeitigem Bestehen von Paradentitis war der Prozentsatz noch höher. Karies hatte keinen Einfluß auf die Apposition. Die Hypercementose an abgekauten Zähnen nimmt mit dem Alter zu (Belastung durch den Kaudruck!). Als Begleiterscheinung wird in 90 Proz. der Fälle auch Reizdentin festgestellt. Wie bereits angedeutet, ist auch die Paradontitis, die typische Erkrankung des Knochen — Wurzelhaut — Zahnwurzelkomplexes, als auslösender Faktor der Zementhyperplasie anzusehen. Hauptsächlich ist hier das untere Zahnwurzeldrittel von der Hypercementose befallen.

Praeger findet hier ebenfalls 2 Zementarten: solches mit feiner Sharpeyfaserstruktur und solches mit sehr wenig Struktur, ähnlich dem Alveolarknochen. Bukkal und mesial ist die Zementschicht dünner als palatinal und distal, ebenso prägt sich die Verschiedenheit in der Struktur deutlich aus: mesial wenig Lamellen, viele Zellräume, distal im entgegengesetzten Sinne. Die innere Zone zeigt wenig Längsstreifung und viele eingeschlossene Zementoblasten, während an der Peripherie des Gewebes neben einer schwachen Längsstreifung wenig oder gar keine Zellräume zu finden sind. Als Ursache dieser Erscheinung wird eine Wanderung der Zähne nach mesial und bukkal verantwortlich gemacht. Durch den Wanderungsdruck verläuft mesial und bukkal der Reaktionsprozeß sehr rasch (also auch rascher Einschluß der sezernierenden Zementoblasten), hat keine Pausen, daher wenig Lamellen. Palatinal und distal verläuft der Prozeß ruhiger, hier übt der wandernde Zahn keinen Druck auf das Gewebe; der sich vergrößernde Spalt wird durch langsamen Zementanbau gefüllt; viele Lamellen und kein Zementoblasten-Einschluß ins Gewebe. Zu Anfang beginnt die Reaktion forciert einzusetzen (viele eingeschl. Zementkörperchen der inneren Zone), nach und nach stellt sich der Organismus um, die Reaktion tritt ins chronische Stadium (kein Einschluß der Zementoblasten mehr). Erheblich seltener wird das strukturlose Zementgewebe betrachtet. Es enthält oft eine sehr feine Lamellenstreifung. Ob die Lamellenzwischenlinien als eine Art Kittlinien oder als rhythmische Diffusionslinien bei der Verkalkung des ganzen schon vorgebildeten Zementoidstreifens aufzufassen sind, ist auch nach Praegers Ansicht nicht zu entscheiden. Eine ausgesprochene Zementhypoplasie beobachtet der erwähnte Forscher überall da, wo die derben Bindegewebsbündel ansetzen, sei es daß hier die mechanischen Bedingungen ungünstig sind, oder daß die Enden der Faserzüge nicht die Fähigkeit der Zementbildung haben. Immernin bestätigt auch Praeger Zementbildung durch Granulationsgewebe. Eine interessante Erklärung gibt Praeger zur Frage, warum gerade Bifurkation und Wurzelspitze die Prädilektionsstellen der Zementhyperplasie sind. An genannten Stellen ist der Knochen relativ dick. Wenn man den stets vorhandenen An- und Abbau des Knochens mit Pendelbewegungen vergleicht, so muß der Pendelanschlag am dünnen Alveolarrand schwächer sein als im dicken Knochen. Zement wird seltener abgebaut wie Knochen, sodaß der Zementanbau fast

immer auf Kosten der Knochensubstanz erfolgt; aber dort um so dicker, wo mehr Knochen abgebaut wird.

Häupl und Lang betrachten den Zahn hier als zweiarmigen Hebel, Drehpunkte der Bewegung sind Bifurkation und Apex. Diese Stützpunkte sind der phys. Bewegung am stärksten ausgesetzt, folglich auch größter Reiz an diesen Stellen. Der Ansicht, die Häupl und Lang als erste veröffentlichten, widersprechen allerdings die Befunde Kronfelds, der Zementhyperplasien an der Bifurkation und Wurzelspitze auch bei nicht durchgebrochenen Zähnen fand. Der mechanisch-funktionelle Reiz, den Häupl und Lang als auslösenden Faktor dieser Erscheinung betrachten, kann also nach dieser Richtung hin allein nicht ausschlaggebend sein. Kronfeld macht auf Grund seiner Untersuchungen an retinierten und Zähnen ohne Antagonisten die bei diesen Zähnen stets beobachtete Bewegung nach der Kauebene für die abnorme Verdickung des Zements an Bifurkation und Apex verantwortlich; die dadurch bedingte Erweiterung des Periodontalspaltes an den genannten Stellen wird dann durch den Zugreiz auf das Periodontium (und Sharpeysche Fasern) durch reparatorische Zementlagerung im Sinne Gottliebs kompensiert. Eben die Bifurkation müßte nach Kronfeld den ruhenden Punkt der Zahnbewegung darstellen (als Drehpunkt im Bereich des Alveolarkammes) und dürfte deshalb keine Zementhyperplasie aufweisen. Er widerlegt dadurch Häupls und Langs Theorie.

Ich bringe nun die Resultate meiner Untersuchungen, die ich an Hand von 25 Fällen angestellt habe. Es handelt sich um mehr oder weniger schon makroskopisch deutlich ausgeprägte Hyperplasien des Zements, die teils diffus, teils nur im apikalen Drittel, teils halbkugelig der Zahnwurzel auflagerten. Von dem wahllos herausgegriffenen Material fertigte ich durchwegs Quer- und Längs-Schliftpräparate an.

Präparat 1. Schliff durchs apikale Drittel eines untern zweiten Prämolaren. Die Hyperplasie imponiert makroskopisch als gleichmäßige Verdickung der apikalen Wurzelhälfte. Unter dem Mikroskop zeigt die dem Dentin anliegende Zementschicht feine fibrilläre Struktur vom Typ des primären Gewebes, keine Zementkörperchen, keine Resorption des Dentins. An diese Schicht, die ungefähr der normalen Zementbreite entspricht, legt sich zunächst eine Zementzone mit breiten Lamellen und auffallend vielen Zementkörperchen; die eingeschlossenen Zementoblasten erscheinen in Kugelform, die gegen die Peripherie mehr in Spindelform übergehen. Deutlich ist die Kommunikation der nach dem Periodontium zu abbiegenden Zementoblastenfortsätze untereinander zu beobachten. Die anfängliche, undeutliche Lamellierung wird nach der Peripherie zu schärfer, die Zwischenlinien ausgeprägter. Die an einer Stelle zu beobachtende Auswulstung zeigt besonders deutliche breite Lamellbänder, die durch eine auffallend starke Zwischenlinie von der übrigen Partie scharf abgegrenzt sind. An der äußersten Lamelle läßt sich eine kleine Resorptionslakune feststellen. Wir haben in diesem Präparat eine einfache Hyperplasie des Zements vor uns. Der Appositionsreiz war im Beginn des Prozesses verhältnismäßig intensiv, das beweisen die relativ breiten Lamellen, die undeutlichen Zwischenlinien und der Einschluß ungeschrumpfter, kugeliger Zementoblasten. Allmählich verlor der Prozeß an Intensität, dafür sprechen die breiteren Grenzlinien, das mehr spärliche Auftreten von Zementkörperchen und ihre geschrumpfte Spindelform; Lamellen schmäler. Nach einer längeren Pause erfolgte ein erneutes Aufflackern des Prozesses an einer umschriebenen Stelle: Deutlich abgegrenzt von der älteren Zement-Apposition entstehen breite, körperchenreiche Lamellen und eben diese übertriebene Apposition mag den nun beginnenden Resorptionsvorgang (Lakune!) eingeleitet haben.

Besonders interessant wird der Befund dadurch, daß im Kanallumen neben starker Reizdentinbildung noch sekundäres Zement zu beobachten ist. Der Kanal wird dadurch bis auf ein Drittel seiner ursprünglichen Weite verengert. Das Zement (ohne jeden Lamellenbau) mit zahlreichen ungeordnet verlaufenden Zementzellen liegt einer kleineren Dentinstrecke an. An diese Zementfüllung schließt sich pulpenwärts wieder Reizdentin. Dieser

Befund läßt wohl zwei Deutungen zu: Entweder verlief die Zementbildung gleichzeitig mit der Reizdentinbildung derart, daß an der betreffenden Stelle eine Schädigung der Odontoblasten vorlag (oder vollkommener Schwund), und das vom Apex hereinwuchernde Periodontgewebe hier Zement ablagern konnte, während die an der übrigen Kanalwand noch funktionstüchtigen Odontoblasten durch denselben Reiz Reizdentin produzieren; oder, daß nach der erfolgten Reizdentinbildung dieses an der fraglichen Stelle (ebenfalls durch einwucherndes Wurzelhautgewebe) resorbiert wurde und nachträglich durch periodontale Zementbildung wieder ausgefüllt wurde. Die scharfe Abgrenzung des Reizdentins vom Zement spricht allerdings für die letztere Auffassung.

Präparat 2. Dieses Präparat entspricht in seiner gröberen Struktur im großen und ganzen dem vorigen. Bei starker Vergrößerung ist sehr schön die feine konzentrische Faserung innerhalb der Lamellen als Ausdruck der intermittierenden Verkalkung zu sehen. Bemerkenswert ist, daß die eine distale Wurzelhälfte fast keine Zementkörperchen im hyperplastischen Zement zeigt, während die andere reichlich Körperfiguren aufweist. Dieser Befund spricht für die oben angeführten Beobachtungen P r a e g e r s , der bei Paradentitis die mesiale Hyperplasie sehr zementoblastenreich, die distale körperchenarm fand und den mehr rascheren Prozeß an der medialen Seite auf eine Mesial-Wanderung der Zähne zurückführt. Ungefähr in der Mitte des Lamellensystems deutet eine fast strukturlose Zone auf eine reaktionslose Phase, die dem Reizzustand folgte.

Präparat 3. Hervorzuheben ist die Resorption des Dentins an zwei sich diametral gegenüberliegenden Stellen. Zu beobachten ist eine feine Auffaserung der Dentinkanälchen, an manchen Stellen scheinen sie wie abgeschnitten an der Resorptionslinie. Die Reparation des Dentindefekts erfolgte größtenteils durch fibrilläres Zement ohne Zementoblasteneinschluß. Die Konvexität der sehr undeutlichen Lamellen zeigt nach der Pulpaseite. In der körperchenfreien Zone sind sehr schön die quer durchs Zement (gegen d. Dentin) verlaufenden Sharpeyschen Fasern zu sehen. An gewissen Stellen erscheinen sie wie hohle Schläuche. (Saftkanäle Shmamines?). Zu erwähnen ist die hier besonders starke Verzweigung der Zementoblastenausläufer (rascher Einschluß), die sich in der Innenzone n i c h t nach der Wurzelhaut abdrehen, sondern sich in langen, spalierobstbaumartigen Verästelungen parallel zur Lamellenrichtung ausbreiten, manchmal sogar nach der Pulpa zu ausbiegen. Alles spricht für eine überstürzte Bildung der Hypercementose. In den Randzonen körperfreie Faserung.

Präparat 4. Girlandenförmige Ausnagung der Dentinsubstanz bis auf fast ¾ der Peripherie. Fast unmerklich geht die Arrosionslinie in das anschließende körperchenfreie Zementgewebe über. Die beiden Wurzel sind durch die Hyperplasie verwachsen. In der großen Lakune der einen Wurzel große Zellen, ohne Ausläufer mit reichlichem Protoplasma, die als Riesenzellen anzusprechen sind. (Zementoklasten.) Da, wo die beiden Zementsysteme aneinander stoßen, verschmelzen die Zementkörper mit ihren Ausläufern zu dicken, strangartigen Gebilden. An manchen Stellen sind die Lakunen vollgepfropft mit eingeschlossenen Riesenzellen. An einer Stelle der Verwachsung verlaufen die Zement-Lamellen gegen die Wurzelhaut konkav. (Reizdentin in einem der Wurzelkanäle.) Auch hier ist die eine Wurzelseite von der z e m e n t k ö r p e r c h e n h a l t i g e n Hyperplasie bevorzugt, die andere davon frei.

Die Verwachsung erfolgt also so, daß die Hyperplasie jeder Wurzel sich selbständig regelmäßig entwickelt bis die beiden Hypercementosen zusammenstoßen. Jetzt legen sich die Lamellen beider Systeme, die bisher konzentrisch zur Wurzel verliefen, geradlinig aneinander, bilden mit den übrigen einen deutlichen Winkel. Es bilden an der Verwachsungslinie die aneinanderliegenden Zementoblasten dicke Geflechte. Die Stelle der Verwachsung ist gewöhnlich durch eine breite Zwischenlinie (Kittlinie) deutlich gekennzeichnet.

Präparat 5. Außer Vorkommen von Zement im Wurzelkanal im Anschluß an Reizdentin nach vorheriger Resorption keine Besonderheiten. (Ein Wurzelkanal ist vollständig mit Reizdentin ausgefüllt.)

Präparat 6. Diese beiden durch Zement verwachsenen Wurzeln zeigen eine sehr schöne keilförmige Resorption mit Riesenzelleneinschluß. Die Resorption geht bis über die Hälfte der Dentinbreite. Defektfüllung durch Faserzement bis zur Herstellung der ursprünglichen Dentinausdehnung; dann erfolgt lamellärer Zementanbau mit Spindelzellenformen. Wechsel von körperchenfreien und -haltigen Lamellen. An der der Resorption gegenüberliegenden Außenseite der Wurzel ist eine deutliche Ausbiegung der Hyperplasie mit breiten Lamellen zu beobachten. Hier schießt der Organismus in seinem reparatorischen Streben weit übers Ziel hinaus. — In diesem Präparat ist die Verwachsungsstelle auffallend zementkörperchenarm.

Es erübrigt sich, die histologischen Bilder der übrigen zum Teil sehr interessanten Präparate zu beschreiben, da sie im großen und ganzen die Befunde der obigen nur wiederholen und bestätigen. Bemerkenswert ist noch ein Befund an einem Querschliff durch zwei durch Zementhyperplasie verwachsene Wurzeln eines untern Molaren. Durch die Dentinsubstanz der mesialen Wurzel läuft ein Seitenkanal in distaler Richtung, der sich kurz vor der Dentinzementgrenze im Dentin verliert. Serienschnitte dieser Wurzel hätten sicher eine Kommunikation mit der Zementhyperplasie nachweisen lassen. Es handelt sich hier um einen der in der Literatur oft beschriebenen Verbindungskanäle - Pulpa - Dentin - Zement - Periodontium, der wohl in diesem Fall durch reparatorische Zementapposition um die Wurzel auf der Zementseite verschlossen wurde. Leider ist eine periphere Mündung im Schliff nicht getroffen.

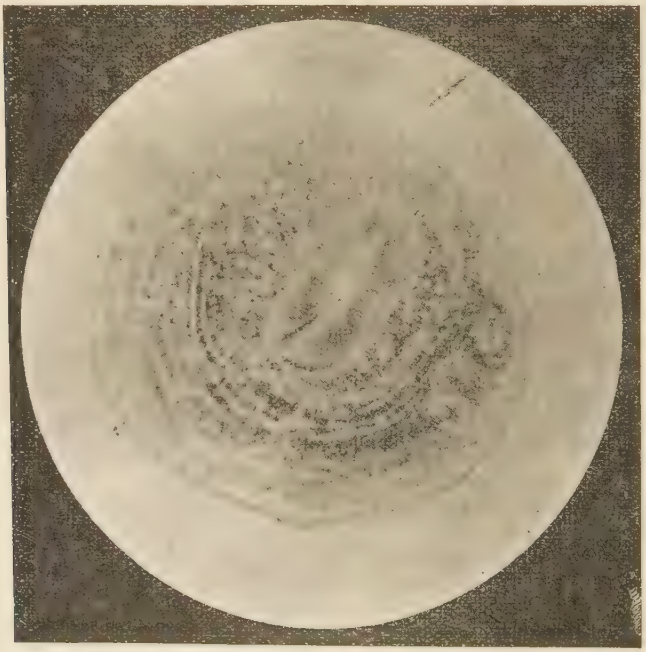

Abb. 1 demonstriert das Uebersichtsbild einer Zementhyperplasie. Es handelt sich um eine circumscripte Hypercementose am unteren Wurzeldrittel eines unteren Praemolaren.

Das Präpara zeigt sehr anschaulich den lamellären Aufbau der Hyperplasie, Schicht legt sich an Schicht in deutlicher Abgrenzung. Die kleinen Resorptionen sind mit zementkörperchenfreien Geweben ausgefüllt, dann legen sich Lamellen mit kleinen Körperchen an, allmählich folgen breite, scharf konturierte Zementbänder mit großen, gequollenen Zementoblasten, hierauf eine Zone, die mit Zementoblasten vollkommen übersät ist. Hier hat die Reaktion ihren Höhepunkt erreicht, die Zwischenlinien sind verstrichen, die Ausläufer der Zementoblasten verfilzen miteinander gegenseitig, alle Zeichen deuten auf überrasche Zementneubildung. Gegen die Peripherie zu treten die Anzeigen der abklingenden Reaktion in Erscheinung, der Zementoblasteneinschluß wird geringer, diese selbst sind nicht gequollen und die äußerste Schicht zeigt bereits wieder die Struktur des fibrillären körperchenfreien Zements. Eine auffällige Erscheinung, die ich wie oben erwähnt, häufig beobachtete, ist das geringe Ausmaß der Zementhyperplasie an der lingualen Wurzelseite, während die übrige Periepherie, besonders die mesio-buccale Seite, stark von der Neubildung betroffen ist.

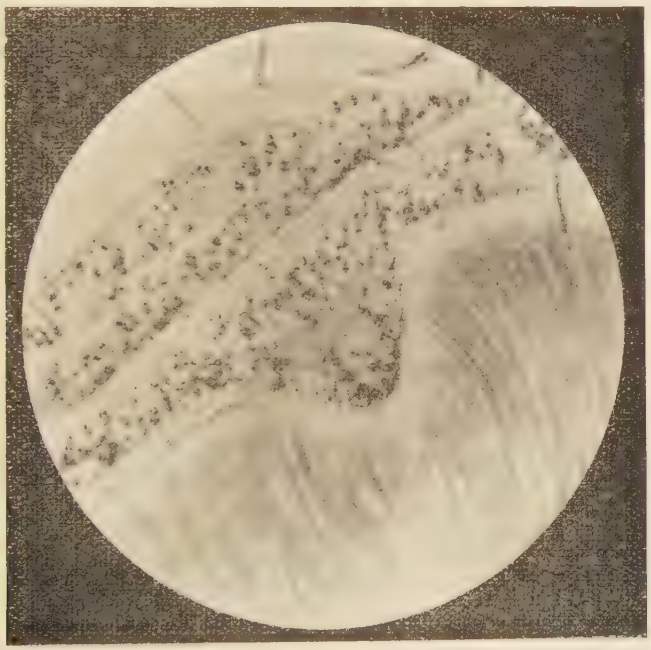

Die 2. Abbildung zeigt in stärkerer Vergrößerung die Ausfüllung eines Dentindefekts durch hyperplastisches Zement. In der keilförmigen Resorption ist der Verlauf der Arrosionslinie noch gut zu erkennen: eingeschlossene Zementoklasten (Riesenzellen, viel Protoplasma, keine Ausläufer) lagern am Dentinsaum. Die Reparation erfolgte größtenteils durch fibrillärstrukturiertes Zement, einige spindelförmige Zementoblasten sind allerdings eingeschlossen, deuten aber nach Lagerung und Gestalt auf eine zufällige Einschließung hin. Im Bild ist links am Uebergang zum lamellären Zement der radiär zur Pulpa gerichtete Verlauf der Sharpey Fasern sehr schön zu erkennen. Mit der Wiederherstellung der ursprünglichen Wurzelkonturierung beginnt auch hier der lamellöse Aufbau der Hyperplasie mit Körpercheneinschluß, der von einer breiten zellarmen Zone unterbrochen wird (Reizpause), an die sich – als Folge einer neuen Reizattacke – in

scharfer Abgrenzung — erneut Lamellen mit Zelleinschluß anlegen. Bei aufmerksamer Betrachtung ist an einer Stelle die feine Faserung der Lamellen deutlich zu beobachten. An der Peripherie liegen flache Resorptionslakunen.

Leider ist eine Abbildung weiterer, zum Teil sehr instruktiver Präparate, im engen Rahmen dieser Arbeit nicht möglich. Doch gestatten die beiden, hier wiedergegebenen Abbildungen, sowie die oben angeführten Beschreibungen der wichtigsten meiner 25 Schliffe hinreichende Uebersicht.

Zusammenfassung.

Auf Grund meiner Untersuchungen komme ich zu folgenden Ergebnissen:

Die Hypercementose, als Produkt der gereizten zementbildenden Zellen der Wurzelhaut, gibt in ihrer histologischen Struktur sehr mannigfache Bilder, läßt jedoch eine gewisse Gesetzmäßigkeit ihres Aufbaues nie vermissen. Maßgebend für ihre Struktur ist die Intensität des Reizes und als deren notwendige Folge, die Intensität der periodontalen Reaktion. In der Regel sind schon geringe Hyperplasien des Zements an makroskopisch und mikroskopisch sonst normalen Zähnen an der Bifurkation und der Wurzelspitze zu finden.

Die diffusen Hypercementosen zeigen gewöhnlich (als Folge eines gleichmäßig auf die Zahnwurzel verteilten Reizes) die histologischen Charakteristika einer geringen Reaktion: äußerst regelmäßige Lamellenzeichnung, ausgeprägte Zwischenlinien, keine oder relativ weit auseinanderliegende Zementkörperchen in gleichen Abständen voneinander in typischer Spindelzellenform. In solchen Präparaten ist die feine radiäre Faserung der Hyperplasie sehr schön zu sehen. Resorptionserscheinungen fehlen oder beschränken sich auf unbeutende, kleine, flache Lakunen. In derartigen Präparaten fand ich große Partien der Lamellen ohne Zelleinschlüsse.

Zirkumskripte halbkugelige Hypercementosen, gewöhnlich am Apex oder unteren Wurzeldrittel gefunden, zeigten stets — wenn auch keine tiefen — Resorptionen. Hier waren in der Regel unregelmäßig breite Lamellen mit vielen Zementoblasten und langen Ausläufern zu beobachten als Zeichen eines verhältnismäßig raschen Zementanbaues.

Fast durchwegs fand ich bei ausgedehnten und tiefen Resorptionen des Dentins eine ganz übertriebene Zementneubildung derart, daß die Hyperplasie weit über die ursprüngliche Wurzelkontur hinausgewachsen war und an der der Dentinresorption gegenüberliegenden Stelle eine von der übrigen Hypercementose deutlich abgegrenzte Auswulstung zeigte. Hier lösten starke regressive Vorgänge starke progressive Prozesse aus. Die Erscheinung scheint so zu deuten zu sein, daß neben der intensiven Resorption an den Zahngeweben auch stets eine solche des die betreffende Stelle umgebenden Alveolarknochens erfolgte, die dann, durch Zementproduktion im Sinne der Verkeilung und somit Erhaltung des Zahns im Kieferknochen ausgefüllt wurde. Es scheint überhaupt schneller neues Zement gebildet zu werden als neue Knochensubstanz. Gottlieb erklärt allerdings (s. o.!) daß die Zementneubildung das primäre, die Knochenresorption erst durch die Hypercementose bedingt sei.)

In den meisten Fällen beobachtete ich in den ersten Lagen der Dentindefektfüllung faserig strukturiertes Zement ohne Zelleinschluß (Riesenzellen wurden beobachtet, doch keine Zementoblasten) ungefähr bis zur Herstellung des ursprünglichen Wurzelquerschnittes, dann legten sich in der Regel zementkörperchenreiche Lamellen an, wohl ein Zeichen dafür, daß der Uebergang von Resorption zur Apposition ganz allmählich sich vollzieht, gewissermaßen eine Umstellung des Periodontiums erfordert, dann bildet die Wurzelhaut zaghaft neues Zement (ohne jeden Zelleinschluß) um später stürmischer (Zementoblasteneinschluß usw.) hyperplastisches Zement anzubauen. Die peripheren Lagen sind fast in allen Präparaten wieder ohne Körperchen (Abklingen der Reaktion).

Merkwürdigerweise zeigten einige Schliffe, hauptsächlich bei mehrwurzeligen Zähnen, auf der einen Wurzelseite auffallend viele Zelleneinschlüsse, während die entgegengesetzte zellarm war. Diese Beobachtung ist wohl im Sinne Praegers zu deuten. (Mesialwanderung der Zähne (s. oben.)

An den Längsschliffen fanden sich in der Wurzelspitzengegend die zellreichen Bezirke und weitere Zeichen raschen Zementanbaues, während der koronare Wurzelteil regelmäßige Struktur zeigte. An der Wurzelspitze ist also Resorption und Apposition stärker.

Beobachtet wurde ferner ein Seitenkanal im Dentin, der an der Zementgrenze durch hyperplastischen Zement gefüllt war und sekundäres Zement im Wurzelkanal. Auch in einem Längsschliff zeigte sich am Apex Anzeichen einer beginnenden Zementneubildung im Wurzelkanal.

Bei Verwachsungen von Wurzeln durch Zementhyperplasie zeigt immer eine scharfe Grenzlinie das Zusammenstoßen der beiden hyperplastischen Systeme an. Ueberschneidungen oder Ineinandergreifen der Hypercementosen wird nicht beobachtet. Die Verwachsungsstelle zeigt körperchenarme Lamellen.

Das pathobiologische Geschehen am Zementgewebe des Zahnes zeigt uns somit die enorme Bedeutung dieser Substanz für das Schicksal des Zahns bei path. Prozessen des Paradentiums. Ist das Zement (bzw. die Wurzelhaut) bei gewebseinschmelzenden Prozessen nicht mehr imstande den erweiteren Spalt zwischen Zahn und Knochen durch Zementhyperplasie auf das physiologische Maß zurückzuführen, so ist der Zahn rettungslos dem Untergang preisgegeben. Die Zementhyperplasie ist also eine Selbsthilfe des Organismus, die beste, natürliche Maßnahme zur Verankerung des Zahns im Knochen. Voraussetzung zur Bildung dieser natürlichen Wiederbefestigung, der Zementhyperplasie, ist die Reaktionsfähigkeit der spezifischen Zellen, der Zementoblasten der Wurzelhaut. Sie sind die Träger der Reaktion, die Hyperplasie jedoch der den Zahn haltende Apparat.

Nicht die „Vitalität" des Zements entscheidet also über das Schicksal des Zahns, sondern die Lebensfähigkeit der Wurzelhaut. Das bekundet der Anatome Petersen, wenn er sagt: „die lebende Substanz ist im allgemeinen ein zu weiches und zu wenig widerstandsfähiges Gebilde, um zu starke Beanspruchung durch Druck und Zug auszuhalten. Diese greifen vielmehr an Produkte — geformte Sekrete — der lebenden Substanz an. In der Mehrzahl der Fälle befinden sich diese Produkte außerhalb der Zellen des Verbandes und so spricht man von Interzellularsubstanzen. Die Zellen sind für die Leistung des Gewebes nebensächlich, für alles, was lebendige Reaktion des schützenden Apparates bedeutet, die Hauptsache".

Also Zement ist lediglich das geformte Sekret der Wurzelhaut. Zementoblasten sind für das, was die mechanische Verankung des Zahnes bedeutet, nebensächlich, dagegen sind es die Zementoblasten, die die lebendige Reaktion des Zements veranlassen.

So gestattet uns in die Vorgänge am Paradentium gerade des histol. Studium der Zementhyperplasie einen tiefen Einblick, ihre Struktur ist gewissermaßen die von der Natur selbständig registrierte Aufzeichnung des pathologischen Geschehens, dem die Zahnwurzel während ihres Verweilens im Kieferknochen unterworfen war.

Am Schluße meiner Arbeit erwächst mir die angenehme Pflicht, Herrn Professor Dr. Münch ergebenst zu danken für die Ueberlassung der Arbeit und die freundliche Hilfe bei der Herstellung der Mikroaufnahmen.

Ehrenwörtliche Versicherung.

Ich versichere ehrenwörtlich, daß ich außer den im Literaturverzeichnis angeführten Quellen mich keiner anderen bedient habe.

Eduard Boeck.

Literaturverzeichnis.

Antoniotti: Die Hyperplasie des Zements bei abgekauten Zähnen (Buenos Aires 1926) aus D.M.f.Z. 1927.

Bauer W.: Histologische Befunde an Zähnen nach Wurzelamputation, Zeitschrift f. Stom. 1922, H. 11.

Bauer: Die Appositions- und Resorptionsvorgänge an Knochen und Zähnen, Zeitschr. f. Stom. 1925, H. 3.

Bauer: Ueber traumatische Schädigungen des Zementmantels der Zähne (Beitrag zur Biologie des Zements). D.M.f.Z. 1927, H. 17.

Bock C.: Zur Histogenese des Faserzements der Zahnwurzel, D.M.f.Z. 1926, H. 13.

Demasio: Das Zahnwurzelzement bei der Alveolarporrhoe, D.M.f.Z.

Euler-Mayer: Pathohistogie der Zähne.

Euler: Die Rißfraktur im Wurzelzement, Z. f. Stom. 1927, H. 8.

Fischer Guido: Bau und Entwicklung der Mundhöhle des Menschen.

Gottlieb: Zementexostosen, Schmelztropfen und Epithelnester (ein weiterer Beitr. zur Biologie des Zements), Z. f. Stom. 1921, H. 9.

Gottlieb: Histologische Befunde an umgelegten Wurzeln (ein weiterer Beitr. zur Lehre von Schutzzement), Zeitschr. f. Stom. 1921, H. 1.

Gottlieb: Histologische Befunde einer geheilten Zahnfraktur aus Zeitschr. f. Stom. 1922, H. 5.

Häupl und Lang: Marginale Paradentitis, Zeitschr. f. Stom. 1927, H. 12.

van Kirk Lawrence: A further study of the frequence of occurence of certain structural variations in human emanel, dentin and cementum: aus Misch. Fortschr. d. Zahnheilkunde.

Kontanyi: Histologische Befunde an retinierten Zähnen, Zeitschr. f. Stom. 1921.

Kronfeld Rudolf: Die Zementhyperplasien an nicht funktionierenden Zähnen, Zeitschr. f. Stom. 1927, H. 8.

Münch J.: Die harten Neubildungen der Zahnpulpa, D. Zahnheilkunde 1925, H. 64.

Praeger: Studien über das sekundäre Zement bei einem Fall von Paradentalpyorrhoe, D.M.f.Z. 1926.

Scherbel und Schoenlank: Leitfaden der normalen und path. Histol. der Zähne.

Shmamine: Das sekundäre Zement, Deutsche Zahnheilk. in Vorträgen 1910. H. 13.

Weber: Ueber die feineren Vorgänge bei der Histogenese des Faserzements aus D.M.f.Z. 1925, H. 8.

Weber: Zur Kasuistik der histol. Veränderungen an ret. Zähnen.

Wedel: Path. der Zähne.

Zilz: Reaktionszement (Schutzzement) bei ret. überzähligen Zahnkeimen eines Paramolaren, Z. f. Stom. 1923.

Zilz: Dentikel und Zementhyperplasien als Auslösungsmomente neuralgiformer Gesichtsschmerzen, Z. f. Stom. 1923.

Zilz: Zementneubildung in der Pulpakammer mit einem seltenen Epithelbefund in Zahnwurzelgranulom, Oe. u. Vschr. f. Z. 1914.

Lebenslauf.

Am 23. Februar 1906 wurde ich, Eduard Boeck, in Münnerstadt geboren. Nach Besuch der Volksschule daselbst und der humanist. Gymnasien Münnerstadt und Würzburg wurde ich im Sommersemester 1927 an der Würzburger Universität immatrikuliert. Zu Beginn des vierten Semesters meines zahnärztlichen Studiums legte ich die zahnärztliche Vorprüfung, und nach weiteren vier Semestern das Staatsexamen ab. Am 15. November 1930 erhielt ich meine Approbation, seither bin ich als Volontär-Assistent am zahnärztlichen Institut auf der chirurgischen Abteilung tätig.

Würzburg, im März 1931.